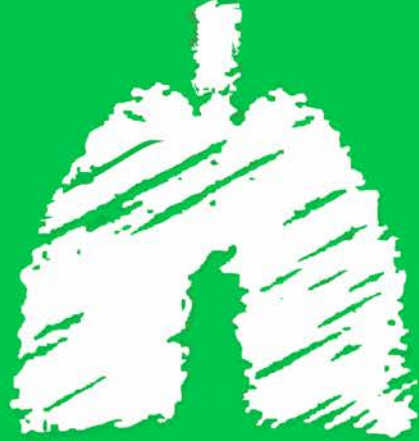
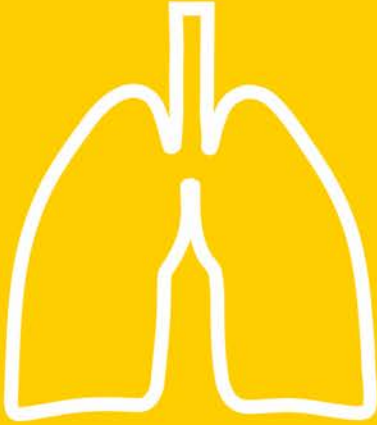
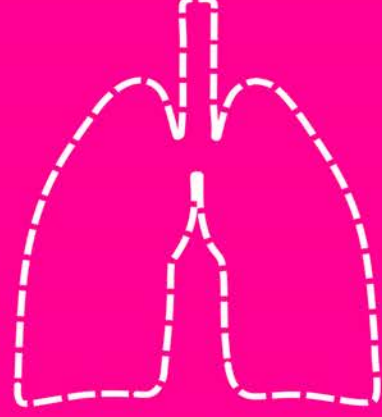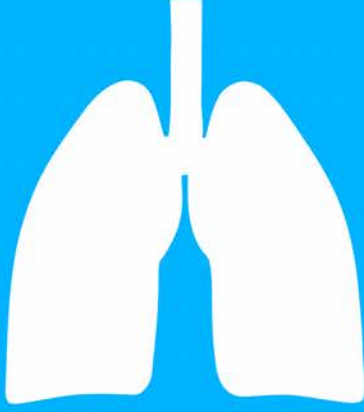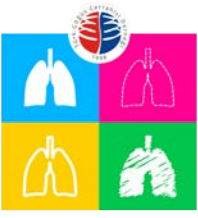11. Ulusal Göğüs Cerrahisi Kongresi

“Uluslararası Katılımlı”

24-27 Ekim 2021

Susesi Otel ve Kongre Merkezi / ANTALYA

www.goguscerrahisi2021.org



11. Ulusal Göğüs Cerrahisi Kongresi

"Uluslararası Katılımlı"

24-27 Ekim 2021
Sakarya Kültür Merkezi - BURSA
www.goguscerrahisi2021.org

- PB-001 Toraksta Sıradışı Bir Yabancı Cisim: Embolizasyon Kateteri
İlteriş Türk, Gülşen Yılmaz, Koray Aydoğdu, Göktürk Fındık
- PB-002 Sol Konjenital Perikard Yokluğu
Çağatay Çetinkaya, Hasan Fevzi Batirel
- PB-003 Farklı bir Silivce: Akciğerlerin Hidradenitis Süpurativası (HS)
Ulukan Cenal, Eyad Al Masri, Bassam Redwan, Katina Nikolova, Christian Begher, Buckhard Thiel, Volkan Kösek
- PB-004 COVID-19 Pnömonisi ile Karışan Bir PAP Olgusu
Omer Topaloglu, Mustafa Sisman, Sami Karapolat, Atila Turkyilmaz, Celal Tekinbas
- PB-006 Özofagus Karsinom ve Endobronşial Leiomyoma Birlikteliği:
Nadir Bir Olgu
Tamer Direk, Kubilay İnan, Sabri Can Mutlu, İlknur Aytekin Çelik, Nurettin Karaoğlanoğlu
- PB-007 Takayasu arteriti tedavisi sırasında gelişen pulmoner aspergillom olgusu
Ayşegül Kurtoğlu, İsmail Tombul, İrmak Akarsu, Mustafa Şevki Demiröz, Muhammet Sayan, Ali Çelik
- PB-008 Simultaneous Bilateral Spontaneous Pneumothorax with COVID-19 Pneumonia
Pelin Erdizci, Mustafa Akyıl, Serkan Bayram, Ozan Kaya, Rıza Serdar Evman, Selami Volkan Baysungur
- PB-011 COVID-19 Nedeniyle Tetkik Edilirken Saptanan Cerrahi Olarak Tanı Konulan Benign Akciğer Hastalıkları
Leyla Nesrin Acar, Seray Hazer
- PB-015 Kuru İğne Tedavisi Sonrası Nadir Bir Komplikasyon;
Pnömotoraks
Beniz İrem Ersoy Şişva, Kerem Karaarslan
- PB-017 Bilateral eş zamanlı pnömotoraks ile başvuran lenfanjiyoleiomyomatozis olgusu
Damla Hasgül, Sungur Selim Sinan, Abdulkarim Bayülgen, Rabia Bozdoğan, Yüksel Balci, Mehmet Oğuz Köksel
- PB-018 Covid-19 Pnömonisi Sonrası İlginç Bir Akciğer Sekeli
Meltem Sevinç, Umut Öykü Iskenderoğlu, Burak Geyik, Bahar Ağaoğlu Şanlı, Aydın Şanlı
- PB-019 Oral Antikoagülan Kullanımına Bağlı Gelişen Spontan Hemotoraks
Rza Mammadov, Seda Kahraman Aydın, Ayşe Gül Ergönül, Tefvik İlker Akçam
- PB-020 Nadir Bir Göğüs Cerrahisi Komplikasyonu: Tekstiloma
Omer Topaloglu, Alaaddin Buran, Murat Erdogan, Sami Karapolat, Atila Turkyilmaz, Celal Tekinbas
- PB-021 İatrojenik Özofagus Perforasyonu Sonrası Akciğer Absesi Tedavisi
Erhan Durceylan, Selçuk Dişibeyaz, Erkin Öztaş, Tuncer Temel, Berat Acu, Enes Arıkan, Cumhuri Sivriköz, Egemen Döner
- PB-022 Yabancı Cisim Aspirasyonuna Bağlı Gelişen Psödobronşektazi
Muhammed Kalkan, İbrahim Gülçek, Merve Ünal, Hakkı Ulutaş, Muhammet Reha Çelik
- PB-023 Kovid 19 sonrası geç dönemde gelişen dev bül olgusu: olgu sunumu
Bayram Metin, Mehmethan Turan, Emel Eskitaşcıoğlu
- PB-024 Pancoast tümörü taklit eden izole pulmoner amiloidosis
Merve Şatır Türk, Nur Dilvin Özkan, Muhammet Sayan, Nalan Akyürek, Ali Çelik
- PB-025 Santral Venöz Katatere Bağlı Subclavian Ven Trombozu Zemininde Gelişen Şilotoraks Olgusu
Dilara Gürsoy, Ahmet Kayahan Tekneci, Tefvik İlker Akçam, Alpaslan Çakan
- PB-026 Surgical Management of Chest Trauma in A Developing Country: Initial Experience in Northern Ghana
Adamu Issaka, Sezer Arslan, Theophilus Adjeso, Korkut Bostancı, Mustafa Yüksel
- PB-027 Behçet hastalığı olan bir hastada hemoptizi ile prezente olan pulmoner arter trombozu? Pulmoner arter anevrizması? Pulmoner emboli?
Abdulaziz Kök, Süleyman Ceyhan, Osman Cemil Akdemir, Sedat Ziyade, Bekir İnan, Ömer Soysal
- PB-028 Akciğer kist hidatiği operasyonundan sonra oluşan nüks göğüs duvarı kist hidatiği
Yücel Akkaş, Merve Hatipoğlu, Bülent Koçer
- PB-030 Nadir bir Spontan Hematopnömotoraks-Acil Cerrahi Endikasyonu mudur?
Ulukan Cenal, Eyad Al Masri, Bassam Redwan, Katina Nikolova, Christian Begher, Buckhard Thiel, Volkan Kösek
- PB-031 Aksidental Pulmoner Arter Yaralanmasında Greft Tamiri: 12 Yıllık Takip
Deniz Piyadeoğlu, Serkan Bayram, Cemal Asım Kutlu
- PB-032 Pnömotoraks nedeniyle takip edilen c-ANCA negatif Wegener Granülomatozu: Olgu sunumu
Semih Buluklu, İsmail Dal, Seçkin Deniz, Mehmet Yıldırım, Bülent Aydemir, Tamer Okay
- PB-035 Covid-19 Enfeksiyonu Sonrası Bilateral Büllöz Akciğer, Olgu Sunumu
Elçin Ersöz Köse, Abdurrahim Gördebil, Enes Bayram, Cansel Atinkaya Baytemir, İrfan Yalçınkaya
- PB-036 Şiddetli Göğüs Ağrısının Nadir Karşılaşılan Sebebi: Pulmoner Arteriyovenöz Malformasyon Olgusu
Zeynep Cesur, Derya Tüten Özdemir
- PB-038 Subfirenik apsenin unutulmuş bir komplikasyonu: İntratorasik evolüsyon
Abdulaziz Kök, Osman Cemil Akdemir, Süleyman Ceyhan, Sedat Ziyade, Ömer Soysal
- PB-040 Kronik ağrı tedavisi uygulamalarında nadir bir komplikasyon: üç pnömotoraks olgusu
Hüseyin Yıldırım, Halil Şen
- PB-041 Rüptüre enfekte kist hidatik: Cerrahi tedavi gecikince neler oluyor?
Osman Cemil Akdemir, Abdulaziz Kök, Süleyman Ceyhan, Sedat Ziyade, Ömer Soysal
- PB-043 Çeyrek Asırlık Yabancı Cisim
Kadir Batırhan Çiflik, Yücel Akkaş, Anıl Gökçe, Büşra Özdemir Çiflik, Bülent Koçer
- PB-044 Spontan Hemotoraks ile Prezente Olan ve Kötü Prognoz Gösteren Nadir Bir Olgu: Plevral Anjiyosarkom
Hasan Yavuz, Ahmet Kayahan Tekneci, Tefvik İlker Akçam, Kutsal Turhan
- PB-045 Whipple ameliyatı ile tedavi edilen pankreas adenokarsinomunun geç dönem özofagus metastazı
Elgün Valiyev, Dilvin Nur Özkan Koyuncuoğlu, Muhammet Sayan, Nalan Akyürek, Hasan Bostancı, Osman Yüksel, Ali Çelik
- PB-046 Primer Pulmoner Hodgkin Lenfoma; Bir Olgu Sunumu
Serdar Han, Tefvik Kaplan, Çiğdem Gonca, Haldun Umudum
- PB-047 Nadir Bir Tümörün Nadir Bir Metastazı: Adrenokortikal Karsinomun Endobronşiyal Metastazı
Ayşe Ulusoy, Mustafa Akyıl, Serkan Bayram, Abidin Levent Alpay, Merve Karaşal, Abdurrahim Gördebil, Selami Volkan Baysungur, Emine Aksoy
- PB-048 Akciğerin Nadir Görülen Bir Adenokarsinoma Varyantı: Enterik Adenokarsinom
Gizem Keçeci Özgür, Deniz Nart, Tefvik İlker Akçam
- PB-050 Posterior Mediasten Yerleşimli Dev Gastrointestinal Stromal Tümör
Kübra Alphan Kavak, Gökhan Kocaman, Bülent Mustafa Yenigün, Gülşah Kaygusuz, Elif Özgür, Ayten Kayı Cangır



- PB-051 Papiller Tiroid Karsinomu Nedeniyle Opere Bir Olguda
Immunoterapi Sonrası Sağ Pnöminektomi
Serkan Bayram, Pelin Erdizci, Mustafa Akyıl, Abidin Levent Alpay, Selami Volkan Baysungur
- PB-055 Primer Akciğer Malignitesini taklit eden Waldenström
Makroglobulinemisi
Irmak Akarsu, Aykut Kankoc, İsmail Tombul, Merve Türk, Muhammet Sayan, Ali Çelik
- PB-056 Solunum Kapasitesi Sınırlı Senkron Tümörlü Olgu
Mesut Buz, Selime Kahraman, Talha Doğruyol, Recep Demirhan
- PB-058 Mediastinel Dev Liposarkom Olgusu
Salih Cokpınar, Gülseren Birgul Antepuzumu Sezgin, Ezgi Okuyucu, Mehmet Zekeriya Can, Serdar Şen
- PB-059 Lymphoma Diagnosed By Chylothorax In A Case Who Was
Misdiagnosed With Kikuchi-Fujimoto Disease
Serkan Bayram, Pelin Erdizci, Mustafa Akyıl, Hakan Yılmaz, Selami Volkan Baysungur
- PB-061 Pancoast tümör nedeniyle akciğer rezeksiyonu yapılan
hastalarımızın incelemesi
Talha Doğruyol, Selime Kahraman, Atilla Özdemir, Recep Demirhan
- PB-062 İbrutinib ilişkili alveoler hemoraji ve spontan hemotoraks olgusu
İsmail Tombul, Muhammet Sayan, Nazlıhan Boyacı Dünder, Asena Dikyar, Şeyma Yıldız, Ali Çelik
- PB-064 Akciğer'de Yerleşim Gösteren Ekstranodal Marjinal Zon Lenfoma
Olgusu
Edward Hassan Bakali, Gizem Keçeci Özgür, Mine Hekimgil, Tevfik İlker Akçam
- PB-065 Bronşiektazi dokusu içerisinde gelişen MALT lenfoma
Arif Ateş, Hıdır Esmé
- PB-066 Ektopik ACTH sendromuna yol açan tipik karsinoid tümör vakası:
Cerrahiye dramatik yanıt
Aykut Kankoc, Merve Şatır Türk, Dilvin Özkan Koyuncuoğlu, İsmail Tombul, Muhammet Sayan, Ali Çelik
- PB-067 Primer akciğer kanserini taklit eden prostat kanseri metastazi
İsmail Tombul, Merve Şatır Türk, Irmak Akarsu, Muhammet Sayan, Ali Çelik
- PB-069 Transtorasik Biyopsi Sonrası Gelişen Şilotoraks: Olgu Sunumu
Hasan Doğan, Hıdır Esmé
- PB-070 Primer Pulmoner Lenfoma; Olgu Sunumu
Elçin Ersöz Köse, Abdurrahim Gördebil, Enes Bayram, Cansel Atinkaya Baytemir, İrfan Yalçınkaya
- PB-073 Erişkin hastada akciğer malformasyonu: Konjenital kistik
adenomatid malformasyon
Samed Baloğlu, Gökhan Kocaman, Bülent Mustafa Yenigün, Murat Özkan
- PB-074 Ewing sarkomu ve mediastinal dev metastaz: Cerrahinin yeri?
Osman Cemil Akdemir, Süleyman Çeyhan, Abdülaziz Kök, Sedat Ziyade, Mehmet Beşiroğlu, Ömer Soysal
- PB-075 Plevra Biyopsisi İle Tanı Konmuş Mantle Hücreli Lenfoma Olgusu
Merve Karasal, Enes Bayram, Serkan Bayram, Mustafa Akyıl, Levent alpay, Selami Volkan Baysungur
- PB-078 Akciğer metastazını taklit eden bir interstisyel akciğer hastalığı:
Pulmoner Langerhans Hücreli Histiositosis
Dilara Candan, Leyla Nesrin Acar, Selim Şakir Erkmen Gülhan, Funda Demirağ
- PB-079 Videotorakoskopik Orta Lobektomi Sonrası Gelişen
Intrapankimal Hematom
Salih Cokpınar, Gülseren Birgul Antepuzumu Sezgin, Serdar Sen
- PB-080 Pet-Ct Yanlış Pozitifliği Nedeni: Postoperatif Surgey Cell
Selime Kahraman, Mesut Buz, Recep Demirhan
- PB-083 Atipik mediastinal kist: lenfanjioma
Samed Baloğlu, Gökhan Kocaman, Bülent Mustafa Yenigün, Serkan Enön
- PB-085 Kronik anterior sternoklavikular dislokasyonda 8 figürlü
rekonstrüksiyon tekniği
İlhan Ocakcioğlu, Nurettin Yiyit
- PB-086 Servikotorasik tümörlerde anterior transmanubrial yaklaşım: İki
olgusu
İlhan Ocakcioğlu, Nurettin Yiyit
- PB-087 Kartagener Sendromuna Bağlı, Bronşiektazi Nedeniyle Opere
Edilen Situs Inversus Totalisi Üç Olgu
Seda Kahraman Aydın, Tevfik İlker Akçam, Ayşe Gül Ergönül, Kutsal Turhan
- PB-088 Dev Kist Hidatikte Parankim Koruyucu Cerrahinin Yeri
Eyüp Halit Yardımcı, İsmail Ertuğrul Gedik, Timuçin Alar
- PB-090 Bir olgu üzerinden bronkoplevral fistüle yaklaşım
Hasan Ersöz, Mustafa Kuzucuoğlu, Mehmet Ünal, Keramettin İbrahim Taylan
- PB-091 Nüks kondrosarkom olgusunda re-Dartevelle yaklaşımı
Dilvin Özkan Koyuncuoğlu, Sercan Tak, Muhammet Sayan, Hakan Emmez, Aydemir Kale, Ali Çelik
- PB-092 Sağ torakotomi ile sol bronkoplevral fistül onarımı
Merve Karasal, Ozan Kaya, Serkan Bayram, Levent Alpay, Selami Volkan Baysungur
- PB-093 Nadir Olgunun Nadir Komplikasyonu: Lateral Segmentektomi
Sonrası Pnömo mediastinum Pnömoderma
İsmail Sarbay, Ömer Faruk Sağlam, Akif Turna
- PB-094 COVID-19 pnömonisinde Plörektomi/dekortikasyon sonrası artan
uzamış hava kaçağı riski
Merve Şatır Türk, İsmail Tombul, Muhammet Sayan, Ali Çelik, Abdullah İrfan Taştepe
- PB-096 COVID-19 Hastalarında Göğüs Cerrahisi Konsültasyonları
Nilay Çavuşoğlu Yalçın, Muharrem Özkaya, Erhan Özyurt
- PB-097 Trakeal Darlık, Sol Ana Bronşial Darlık ile Birlikte Sol Üst Lob
Bronşial Atrezi Birlikteliği. Olgusu Sunumu
Bayram Metin, Mehmethan Turan
- PB-099 Semptomatik Pulmoner Arteriovenöz Malformasyon Olgusu
Suzan Temiz Bekce
- PB-100 İki olguda supraklavikuler yerleşimli vasküler kitleler
Fulden Görgüner, Gökhan Kocaman, Bülent Mustafa Yenigün, Rifat Murat Akal, Ayten Kayı Cangir
- PB-101 COVID-19 pnömonisi sonrası semptomatik diafragma
elevasyonu
Sercan Aydın, Seda Kahraman Aydın, Yunus Emre Şentürk
- PB-103 Geniş Göğüs Duvarı Rezeksiyonu Yapılan Tümörlerin
Lokalizasyonuna Göre Rijid Rekonstrüksiyon Yöntemlerinin
Değerlendirilmesi; 81 Olgusu ile
Kadir Burak Özer, Atilla Özdemir, Recep Demirhan
- PB-104 Mikst tip göğüs duvarı deformitelerinin düzeltilmesi torakal
skolyoz derecesini artırır mı?
Umut Öykü İskenderoğlu, Kamran Aliyev, Şükür Musayev, Volkan Karaçam
- PB-105 Uygunsuz sütürle kapatılan torakotominin komplikasyonu
osteomyelitin VAC ile tedavisi
Yücel Akkaş, Süleyman Anıl Akboğa, Bülent Koçer
- PB-106 Kot Rezeksiyonu Uyguladığımız Slipping Rib Sendrom Olgusu
Mesut Buz, Selime Kahraman, Kadir Burak Özer, Recep Demirhan
- PB-108 Nüks malign periferik sinir kılıfı tümörü ile prezente olan
Nörofibromatozis Tip 1 olgusu
Ezin Cem Yeni, Kenan Can Ceylan, İlker Kızıoğlu, Nur Yücel

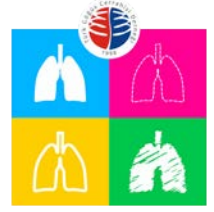

11. Ulusal Göğüs Cerrahisi Kongresi

"Uluslararası Katılımlı"

24-27 Ekim 2021
Sakarya Kültür Merkezi - BURSA
www.goguscerrahisi2021.org

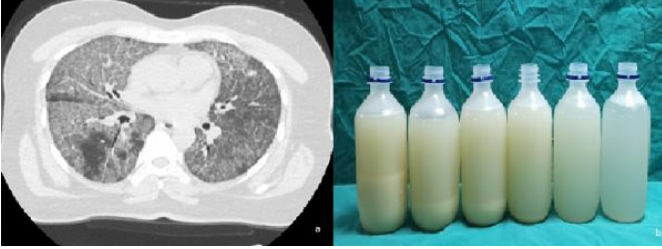
- PB-109 Primer göğüs duvarı yerleşimli kostadan köken alan nadir görülen dev hemanjiom olgusu
Atilla Özdemir, Fatma Tuğba Özlü, Recep Demirhan
- PB-111 Meme kanserini taklit eden kostal kondrosarkom
Yunus Türk, Serkan Yazgan, Ahmet Üçvet
- PB-112 Biyopsi İçin Yönlendirilen Dev Kondrosarkom Olgusu
Kerem Karaarslan, Beniz İrem Ersoy Şiğva
- PB-113 Beş Aylık Kız Bebeğe Komplet Sternal Kleft Düzeltilmesi
Mehmet Oğuzhan Özyurtkan, Mustafa Yüksel, Necmettin Kutlu, İsmail Şener Demiroglu, Baran Şimşek
- PB-114 Toraks Duvarının Nadir Görülen Bir Lezyonu: Dev Skapulotorasik Bursit
Selçuk Gürz, Necmiye Gül Temel, Aslı Tanrıvermiş Sayit, Yurdanur Süllü
- PB-115 Periosteal Chondroma of Rib at Adulthood Age
Can Berk Kurt, Tibet Uğur Kurak, Hamide Sayar, Fadime Eda Gökalep Satıcı, Erhan Ayan
- PB-117 Pektus Ekskavatumun Açık Cerrahisinde Kullanılan Stratos Sisteminin (Titanium Bar) Uzun Dönem Takibinde Kirilmesi; Olgu Sunumu
Tevfik Kaplan, Çiğdem Gonca, Serdar Han
- PB-118 Atipik seyirli aksesuar kosta
Merve Şengül İnan, Denizhan Kılıncı, Hakan Işık, Ersin Sapmaz, Alper Gözübüyük
- PB-119 Ateşli silah yaralanması sonrası gelişen kosta osteomyelitinin VAC ile tedavisi
Yücel Akkaş
- PB-121 Kronik bir göğüs ağrısı varlığında tanınız ne olabilir?: İlginç bir kistik nodül
Halil Şen, Hüseyin Yıldırım, Atilla Can
- PB-122 Çok nadir görülen göğüs duvarı benign neoplazmi: non-ossifying fibroma
Serda Kambur Metin, Merve Karasal, Sipan Bilek, Mustafa Akyıl, Selami Volkan Baysungur
- PB-123 Göğüs duvarında apse oluşturan göğüs duvarı tüberkülozu
Osman Cemil Akdemir, Abdülaziz Kök, Süleyman Ceyhan, Sedat Ziyade, Ömer Soysal
- PB-124 Künt travmaya bağlı akciğer herniasyonunun şekil hafızalı nitinol alaşımli kosta plağı ve prolen mesh ile tamiri
Yücel Akkaş, Anil Gökçe, Bülent Koçer
- PB-125 Çocukluk çağı göğüs duvarı hamartomu
Gamze Gül Tiryaki, Sezer Aslan, Esra Yamansavcı Şirzai, Tunç Laçın
- PB-127 Antikoagulant kullanımına bağlı gelişen spontan göğüs duvarı hematomu olguları
Argün Kış, Gökhan Öztürk, Ümit Aydoğmuş
- PB-128 Kosta Tümörü Rezeksiyonu Sonrası Plazmasitom Saptanan Üç Olgu
Hasan Yavuz, Ahmet Kayahan Tekneci, Tevfik İlker Akçam, Kutsal Turhan
- PB-129 Kosta Langerhans hücreli histiositozis
Osman Cemil Akdemir, Süleyman Ceyhan, Abdülaziz Kök, Sedat Ziyade, Ömer Soysal
- PB-130 Göğüs duvarı yerleşimli nodüler fasiit
Damla Hasgöl, Abdülkerim Bayülgen, Rabia Bozdoğan Arpacı, Mehmet Oğuz Köksel, Sungur Selim Sinan
- PB-131 Çocukta Ewing Sarkomu'nda kot rezeksiyonu ile lokal kontrol
Abdülaziz Kök, Osman Cemil Akdemir, Süleyman Ceyhan, Sedat Ziyade, Ömer Soysal, Fatma Betül Çakır
- PB-132 Göğüs duvarı kaynaklı dev kondrosarkomda radikal cerrahi
Ahmet Sami Bayram, Eylem Yentürk, Tolga Evrim Sevinç, Hüseyin Melek, Elçin Süleymanov, Gizem Gedikoğlu, Kerem Gündoğan, Cengiz Gebitekin
- PB-133 Göğüs Duvarının Nadir Bir Tümörü: Anjiomatozis
Mehmet Çetin, İleriş Türk, Ebru Sayılır Güven, Funda Demirağ, Pınar Bıçakçioğlu
- PB-134 Göğüs Duvarı, Batın Duvarı ve Kolda Nüks Multipl Agresif Fibromatozis Olgusu
Mehmet Salih Çifcibaşı, Gökberk Güler, Merve Ekinci, Gizem Özçibik, Akif Turna
- PB-135 Servikal uzanım gösteren mediastinal neurofibrom ve cerrahi tedavisi:
Egemen Döner, Melek Kezban Gürbüz, Erhan Durceylan, Ahmet Enes Arıkan
- PB-136 Timik Hiperplazili Myastenia Gravis Hastaları için Subksifoidal Uni-port Timektomi: Uzun Dönem Takip
Ulukan Cenal, Eyad Al Masri, Bassam Redwan, Katina Nikolova, Christian Begher, Buckhard Thiel, Volkan Kösek
- PB-138 Ön mediastende tesadüfen saptanan maligniteyi taklit eden nadir bir tanı: Castleman Hastalığı
Halil Şen, Hüseyin Yıldırım, Atilla Can
- PB-139 Nüks Mediastinal Liposarkomada Tekrarlayan Cerrahi Doğru Seçenek midir?
Koray Dural, Berkant Özpolat, Nesimi Günel, Salih Kür, Ezgi Amioğlu
- PB-140 Mediastinal kitle: Koroner arter by-pass safen grefti psudoanevrizması
Osman Cemil Akdemir, Abdülaziz Kök, Süleyman Ceyhan, Sedat Ziyade, Bekir İnan, Ömer Soysal
- PB-141 İdiyopatik (immün) trombositopenik purpura tanılı hastada mediastende Castleman Hastalığı
Abdülaziz Kök, Süleyman Ceyhan, Osman Cemil Akdemir, Sedat Ziyade, Güven Çetin, Ömer Soysal
- PB-142 Pulmoner lenf nodu mukormikozisi
Arif Ateş, Hıdır Esmel
- PB-144 Kist hidatigi taklit eden Ganglionörom
Mustafa Kuzucuoğlu, Hasan Ersöz, Mehmet Ünal, Keremettin İbrahim Taylan
- PB-145 Kardiyak bası yapan dev mediastinal sinoviyal sarkom: Cerrahi tedavi ve komplet rezeksiyon zorlanmalıdır
Süleyman Ceyhan, Abdülaziz Kök, Osman Cemil Akdemir, Sedat Ziyade, Ömer Soysal
- PB-146 Dev mediastinal kitle; Genel anestezi ile biyopsi esnasında kardiyak arrest gelişebilir
Abdülaziz Kök, Süleyman Ceyhan, Osman Cemil Akdemir, Sedat Ziyade, Yasin Ay, Ömer Soysal
- PB-147 Klinik Öngörünün Tanıda Önemi; Sekestrasyon mu, Lenfoma mı?: Olgu Sunumu
Fatmagül Demir, Ekber Şahin
- PB-148 Firenik sinir sakrifiye edilerek eksizyonu sağlanan mediastinal kistik matür teratom
Osman Cemil Akdemir, Süleyman Ceyhan, Abdülaziz Kök, Sedat Ziyade, Yasin Ay, Ömer Soysal
- PB-149 Mediastinal anaplastik karsinom
Abdülaziz Kök, Süleyman Ceyhan, Osman Cemil Akdemir, Sedat Ziyade, Ömer Soysal
- PB-150 Mediastinal liposarkoma olgusu
Mahmut Yıldız, Funda Öz, İlyas Konuş, Metin Çelik, Edip Dedeoğlu, Fatih Meteroğlu
- PB-152 Dev mediastinal matür teratom
Süleyman Ceyhan, Abdülaziz Kök, Osman Cemil Akdemir, Sedat Ziyade, Ömer Soysal



- PB-153 Timomanın nadir bir alttıpi "Mikronodüler Timoma"
Hasan Ersöz, Mustafa Kuzucuoğlu, Mehmet Ünal, Keremettin İbrahim Taylan, Mehmet Ali Uyaroğlu
- PB-154 Posterior Mediasteninin Nadir Bir Tümörü: Özofagus Duplikasyon Kisti
Selime Kahraman, Berk Çimenoğlu, Recep Demirhan
- PB-155 Primer Pnömomediastinum
Seçkin Deniz, Kemal Demircan, Semih Buluklu, Mehmet Yıldırım, Bülent Aydemir, Tamer Okay
- PB-157 Mediasteninin Nadir Bir Tümörü: Ganglionöroma
Selime Kahraman, Atilla Özdemir, Recep Demirhan
- PB-158 Şilotoraks ile prezente olan izole mediastinal tüberküloz lenfadenit
Arif Ateş, Hıdır Esmе, Mehmet Mermer
- PB-159 Transtrakeal Yaklaşımla Servikal Özofagus Perforasyonunun Onarımı
Kadir Baturhan Çiflik, Muhammet Ali Beyoğlu, Mehmet Furkan Şahin, Alkın Yazıcıoğlu, Erdal Yekeler
- PB-160 Özofageal Yabancı Cisim Çıkarımında Alternatif Bir Yöntem: Divertiküloskopi
Hilal Zehra Kumbasar Danacı, İbrahim Emre Tunca, Maruf Şanlı, Ahmet Uluşan
- PB-161 Submukozal Tünel ile Endoskopik Rezeksiyon Uygulanan Özofagus Leiomyomlu Bir Olgu
Elçin Ersöz Köse, Fatih Aslan, Sipan Bilek, İlyas Tuncer, İrfan Yalçınkaya
- PB-162 Balık kılıcı yutulmasına bağlı özofagus perforasyonu ve akut mediastinit
Arif Ateş, Hıdır Esmе
- PB-163 COVID-19 Pandemisinde Korunmada Karşılaşılan İlginç Bir Özofagus Yabancı Cisim Olgusu
Omer Topaloglu, Burcu Gungor, Oguzhan Bayraklı, Sami Karapolat, Atila Turkyilmaz, Celal Tekinbas
- PB-164 Özofagus 1. Darlığında Kalan Entübasyon ile Sonuçlanan Bir Yabancı Cisim Olgusu
Omer Topaloglu, Alaaddin Buran, Sami Karapolat, Atila Turkyilmaz, Celal Tekinbas
- PB-167 Pediatrik Göğüs Cerrahisinde Diyet Lazer Kullanımı
Ulukan Cenal, Eyad Al Masri, Bassam Redwan, Katina Nikolova, Christian Begher, Buckhard Thiel, Volkan Kösek
- PB-168 Ewing Sarkomu olan 12 Yaşındaki Hastada Minimal İnvaziv Kaburga ve Akciğer Rezeksiyonu
Ulukan Cenal, Eyad Al Masri, Bassam Redwan, Katina Nikolova, Christian Begher, Buckhard Thiel, Volkan Kösek
- PB-170 İki olgu nedeniyle; Çocuklarda dev hidatik kist olan olgularda lobektomi gerekir mi?
Fatih Meteroğlu, Metin Çelik, Mahmut Yıldız, İlyas Konuş, Edip Dedeoğlu, Funda Özbegtaş
- PB-172 Akciğere metastatik osteosarkom: Pnöminektomi yapılabilir mi?
Abdulaziz Kök, Osman Cemil Akdemir, Süleyman Ceyhan, Bekir İnan, Sedat Ziyade, Fatma Betül Çakır, Ömer Soysal
- PB-173 İki seviye trakeal stenozu olan hastada ardışık cerrahi yaklaşım
Narmin Niftaliyeva, Aykut Kankoç, Nur Dilvin Özkan Koyuncuoğlu, Muhammet Sayan, Ali Çelik, Abdullah İrfan Taştepe
- PB-175 Trakea Orijinli Hibrid Periferik Sinir Kılıfı Tümörü: Nadir Bir Olgu
Emrah Karacı, Kamran Aliyev, Volkan Karaçam, Kemal Can Tertemiz
- PB-176 Öksürük ile prezente olan pulmoner arter koilinin bronşa migrasyonu
Osman Cemil Akdemir, Abdulaziz Kök, Süleyman Ceyhan, Sedat Ziyade, Ömer Soysal
- PB-177 Trakeal Bronkus: Trakeanın Nadir Görülen Doğumsal Anomalisi
Kadir Baturhan Çiflik, Süleyman Anıl Akboğa, Yücel Akkaş, Büşra Özdemir Çiflik, Bülent Koçer
- PB-179 Nadir bir endobronşiyal kitle sebebi leiomyom
Argün Kış, Gökhan Öztürk, Ümit Aydoğmuş
- PB-181 Post-Entübasyon Trakeomegaliye Sekonder Trkeoözofageal Fistül Olgusu
Çiğdem Gonca, Tevfik Kaplan, Barış Ecevit Yüksel, Serdar Han
- PB-182 Nadir Bir Olgu Sunumu; Endobronşiyal Nörofibrinöz Snare ile Eksizyonu
Merve Karasal, Sipan Bilek, Serkan Bayram, Mustafa Akyıl, Aysun Kosif, Selami Volkan Baysungur
- PB-183 Erişkin hastada nadir görülen yabancı cisim aspirasyonu: Zeytin çekirdeği aspirasyonu
Damla Hasgöl, Abdulkemim Bayülgen, Sungur Selim Sinan, Erhan Ayan
- PB-186 Semptom oluşturan retrosternal mermi çekirdeğinin çıkarılması
Hatice Eryiğit Unaldı
- PB-188 Dev Post-travmatik Kist: Cerrahi mi? Takip mi?
Mehmet Açar
- PB-189 Multipl Travmaya İkincil Yoğun Bakımda Takip Edilen Olguda Kosta Fiksasyonunun Prognoza Etkisi
Ismail Ertuğrul Gedik, Eyüp Halit Yardımcı, Timuçin Alar
- PB-190 COVID-19 Pandemisi Döneminde Göğüs Cerrahisi Uygulamaları: Travmatik Hemotoraksa Yaklaşım
Kadir Baturhan Çiflik, Merve Hatipoğlu, Yücel Akkaş, Büşra Özdemir Çiflik, Bülent Koçer
- PB-192 Travmatik Yabancı Cisim Aspirasyonu: Spontan Ekspektorasyon
Fatma Bağrıaçık, Merve Şengül İnan, Hakan Işık, Sedat Gürkök
- PB-195 İlginç Bir Kot Fraktürü: Olgu Sunumu
Beniz İrem Ersoy Şığva, Kerem Karaarslan

Anahtar Kelimeler: Pulmoner alveolar proteinozis, COVID-19, bronkoalveolar lavaj

Resim 1a ve 1b



PB-006 Özofagus Karsinom ve Endobronşial Leiomyoma Birlikteliği: Nadir Bir Olgu

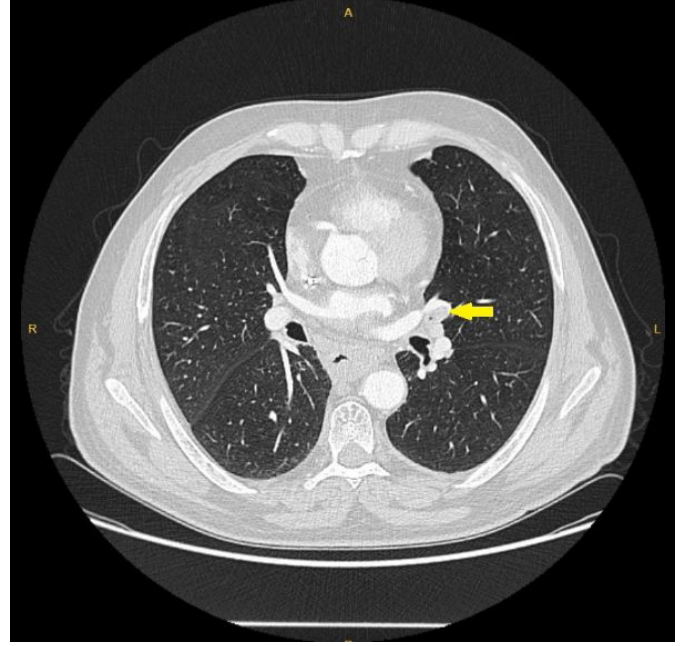
Tamer Direk¹, Kubilay İnan¹, Sabri Can Mutlu¹, İlknur Aytekin Çelik², Nurettin Karaoğlanoğlu²
¹T.C. Sağlık Bakanlığı Ankara Bilkent Şehir Hastanesi
²Yıldırım Beyazıt Üniversitesi Tıp Fakültesi Göğüs Cerrahisi Anabilim Dalı, Ankara

Giriş: Akciğerin benign tümörleri yaygın olmayan pulmoner lezyonlardır ve rezeksiyon uygulanan akciğer tümörlerinin %1'inden daha azını oluşturmaktadır. Genelde tek ve iyi sınırlı, hastalarda semptom yaratmayan lezyonlardır ve insidental olarak saptanır. Tedavisi cerrahi rezeksiyon veya endobronşial tedavi olan tümörlerin genetik kökeni olduğunu bildiren yayınlar mevcuttur. Literatürde vaka bazlı yayınlar mevcut olsa da aynı anda başka bir malignitenin eşlik ettiği vaka bildirilmemiştir. **Olgu:** Disfaji şikayeti ile başvuran 58 yaşındaki erkek hastanın tetkiklerinde özofagusta kitle saptanmış, alınan biyopsi sonucu yassı hücreli karsinom olarak raporlanmıştır. Kitlenin trakeaya invazyonu şüphesi üzerine tarafımızca yapılan fiberoptik bronkoskopiye trakeaya invazyon izlenmemiş ancak sol üst lob lingula segment bronşunda düzgün yüzeyle, lümeni tama yakın tıkayan endobronşial lezyon izlenmiştir. Lezyondan alınan biyopsi sonucu leiomyoma olarak raporlanan hastaya öncelikle özofagus karsinomuna yönelik neoadjuvan kemoradyoterapi verilmiş, sonrasında Ivor-Lewis prosedürü ile opere edilen hastaya 1 ay sonra lingula segmentektomi uygulanmıştır. Hastanın patoloji sonucu "Desmin ve SMA ile kuvvetli boyanan mezenkimal neoplazi, leiomyoma" olarak raporlanmıştır. Hasta post-operatif sorunsuz şekilde takip edilmektedir.

Sonuç ve Tartışma: Akciğerin benign tümörleri nadirdir ve sıklıkla semptom vermezler. Literatürde öksürük, hemoptizi ve astım benzeri şikâyetler ile araştırılan hastalarda benign akciğer ve bronşial tümörler saptandığı bildirilmiştir. Endobronşial leiomyoma nadir bir tümör olmasına rağmen özofagus karsinomu ile olan birlikteliği literatürde bildirilmemiştir.

Anahtar Kelimeler: Endobronşial leiomyoma

Toraks BT Görüntüsü



Lingula Segmentinde Endobronşial Leiomyoma Görüntüsü

PB-007 Takayasu arteriti tedavisi sırasında gelişen pulmoner aspergillom olgusu

Ayşegül Kurtoğlu, İsmail Tombul, İrmak Akarsu, Mustafa Şevki Demiröz, Muhammet Sayan, Ali Çelik
 Ankara Gazi Üniversitesi Tıp Fakültesi Göğüs Cerrahisi Anabilim Dalı

Amaç: Takayasu arteriti genellikle aorta ve onun ana dallarını tutan kronik bir vaskülitir. Takayasu arteritinde enfarkta bağlı veya kullanılan immünsüpresif ilaçlara bağlı olarak dokularda kaviter lezyon gelişebilmekte ve enfekte olabilmektedir. Bu çalışmanın amacı pulmoner aspergillom cerrahisi yapılan Takayasu arteriti olgusunu tartışmaktır.

Olgu: 3 sene önce sırt ağrısı, burun sırtında kızarıklık ve kilo kaybı şikayeti ile Romatoloji servisine başvuran 39 yaşında kadın hastaya yapılan incelemelerde Takayasu Arteriti tanısı konmuş. Hastanın çekilen Toraks BT sinde Sağ üst lobda 6x4cm konsolidasyonla birliktelik gösteren kaviter lezyon izlenmiş. Toraks bt sinde aorta ve pulmoner arter çevresinde vaskülit ile uyumlu bulgular izlenmiş. Çekilen Pet BT de kaviter lezyonda 2,67 tutulum, pulmoner arter ve artoda suvmaks 5 tutulum izlenmiş. Aspergillus bağı fungusu toplu düşünülen hastanın hastalığa yönelik tetkikleri negatif olarak sonuçlanmış. Prednizolon tedavisi alan hastada 6 ay önce hemoptizi gelişmiş. Yapılan bronkoskopi ile tanı alınamaması üzerine transtoraksik biyopsi yapıp galaktomannan pozitif gelip kültürde aspergillus üremesi olmuş. Tedaviye yanıt alınamayan semptomları ve bulguları devam eden hasta tarafımıza danışılması üzerine operasyon kararı alındı. Hastaya Sağ bilobektomi superior